Lane Medical Library

Spina bifida sacralis.

Ein geheilter Fall.

Inaugural-Dissertation

zur

Erlangung der Doctorwürde

in der

Medicin, Chirurgie und Geburtshülfe,

welche

nebst beigefügten Thesen

mit Zustimmung der Hohen Medicinischen Facultät der Universität Greifswald

am

Sonnabend, den 24. Mai 1890

Mittags 2 Uhr

öffentlich verteidigen wird

Joseph Wichmann

pract. Arzt

aus Eckenhagen (Rheinprovinz).

Opponenten:

Herr Reimann, pract. Arzt.

Herr Scholz, Dr. med.

Greifswald.

Druck von Julius Abel.

1890.

Digitized by the Internet Archive
in 2026

https://archive.org/details/IA40153715_0153

Dem Andenken seiner theuren Eltern

in Liebe und Dankbarkeit

gewidmet

vom

Verfasser.

Die Bezeichnung Spina bifida sowie die ersten Mittheilungen darüber finden wir in dem Werke des Holländers Tulpius: Observationum medicorum libri quatuor. 1641 [1]). Derselbe bezeichnet mit diesem Namen jede angeborene Spaltung der Wirbelsäule nnd giebt eine Beschreibung mehrerer derartiger Fälle nebst Abbildungen.

Nach den eingehenden Untersuchungen und Arbeiten von W. Koch[2]) unterscheidet man jetzt vier Arten von Spina bifida:

I. die Hernie des Rückenmarkes, Myelocele spinalis;
II. die angeborene Spalte der Wirbelbögen und die Entwickelung des Rückenmarkes zu einem Flächengebilde, Rachischisis posterior;
III. die vordere Spalte, Rachischisis anterior;
IV. die bruchsackartige Ausdehnung der Dura, Meningocele spinalis.

Von diesen vier Arten kommen nur drei in Betracht, da das Vorkommen einer Rachischisis anterior ein äusserst seltenes ist.

---

[1]) Schmidt, Jahrbücher 1881.

[2]) W. Koch, Mittheilungen über Fragen der wissenschaftlichen Medizin, Heft I.

Bei der Myelocele spinalis, die vorwiegend sacraler Form ist, sitzt auf der hinteren Medianlinie des Kreuzbeins ein Tumor, der durch einen Spalt der oberen Sacralbogen mit dem Wirbelkanal in Verbindung steht. Während bei der Rachischisis posterior die Wirbelbogen nach hinten und aussen gebogen sind, findet man bei der Myelocele keine Veränderung des Knochengerüstes; nur sind die Wirbelbogen nicht soweit als bei normaler Entwickelung der Mittellinie genähert. Dieser Knochenspalt ist vom Periost des Wirbelkanals ausgekleidet, welches in die Fascia lumbodorsalis übergeht. Der sacrale Theil der Dura sowie das Filum terminale externum zeigt eine so starke Entwickelung, dass, während ihre ventralen Theile dem Wirbelkanale anliegen, ihre seitlichen und dorsalen Segmente durch den Knochenspalt hindurch mit Abhebung der Sacralhaut einen grösseren oder kleineren Herniensack bilden, dessen innere Wand mit Piagewebe ausgekleidet ist. In diesen Bruchsack hinein und mit dessen oberer Innenwand meistens verwachsen erstreckt sich der untere Theil des Rückenmarks, sodass die Ursprünge der beiden unteren lumbalen, aller sacralen Nerven und des Filum terminale internum im Innern des Tumors lagern. Der übrige freie Raum wird von Cerebrospinalflüssigkeit ausgefüllt.

Bei der Rachischisis posterior erscheinen die Wirbelbogen nach hinten und aussen gebogen, sodass ein Spalt in den Wirbelkanal führt. Das Rücken-

mark breitet sich in dem Defect zu einer Fläche aus. Den Knochenspalt bedeckt entweder ein Tumor oder die Haut schliesst wulstig zu beiden Seiten des Spaltes ab und das Rückenmark liegt frei in dem Defect. Der Tumor zeigt eine unregelmässige Gestalt, die Haut ist meistens dünn und durchsichtig. Der Inhalt besteht aus einer gallertartigen, von Blutgefässen und Nervenfasern durchzogenen Masse.

Die dritte Art, die Meningocele spinalis, stellt eine ausserhalb des Wirbelkanales belegene, bruchsackähnliche Ausstülpung der Dura mater dar. „Wenn wir sie aufschneiden" sagt Virchow[1]) „so zeigen sich darin ausser dem Wasser nur die Häute, also ein Theil der Dura mater und der Arachnoides, mit der dann allerdings nicht selten einige Nerven der Cauda equina mit herausgebogen werden, an deren Bildung aber die Nerven doch nicht unmittelbar betheiligt sind.

Die Entstehung der Spina bifida muss nach den übereinstimmenden Annahmen von Treu, Morgagni, Cruveilhier und Ranke[2]) in eine sehr frühe Periode embryonaler Entwickelung fallen, da bei den Wirbelthieren am Ende der neunten Woche das Rückenmark schon bis zu dem unteren Sacralwirbel herabreicht und das Wachsthum der Wirbelsäule später einen Vorsprung vor dem Rückenmark hat, welches sich im vierten Monate schon zur cauda equina ver-

[1]) Virchow, die krankhaften Geschwülste.
[2]) Schmidt, Jahrbücher 1881.

jüngt. Betreffs des ätiologischen Momentes gehen indess die Ansichten sehr auseinander. Während Virchow in den meisten Fällen einen spontanen Hydrops der Rückenmarkshäute annimmt, sagt v. Recklinghausen:[1]) Die erste Anlage der Missbildung beruht auf einer, in die früheste Zeit zu verlegenden Aplasie der Wirbelsäule, durch welche die Schliessung des Bogens gehemmt wird. Das Heranwachsen der Bildung zum Tumor beruht nur darauf, dass zu dem ursprünglichen Defecte der knöchernen Hülle und der Dura mater unter Umständen eine Steigerung der Transsudation aus der Gefässbahn sich hinzugesellt."

Eine andere Hypothese wird von W. Koch vertreten, welche von Ranke in München aufgestellt wird; derselbe betrachtet als Ursache der Cyclocele lumbalis die Nichttrennung des Hornblattes vom Medullarrohr. Ersterer sagt:

„Man sieht schon in den ersten Stunden des Entwickelungsprocesses am Ectoderma die Medullarplatte und zu beiden Seiten mit ihr organisch verbunden das Hornblatt. Die Medullarplatte wölbt sich zu einem, gegen den Rücken offenen Halbrohr, darauf zu einem geschlossenen Cylinder. Je mehr die Medullarwülste sich einander nähern, um so mehr muss sich das Hornblatt von beiden Seiten der Mittellinie zu bewegen, sodass Medullarwülste und die freien Ränder der beiden Hornblattsegmente gleichzeitig

[1]) Virchow, Archiv, Band CV.

verwachsen. Im weiteren ist nun das Medullarrohr ventralwärts von der Chorda, seitlich von der unregelmässig kubischen Urwirbelsäule des Mesoderma begrenzt. Wuchernde Fortsätze dieser Urwirbelmasse umfassen zunächst die Chorda mit zwei Blättern, wodurch sie die Rudimente zu den häutigen, später knorpeligen Wirbelkörpern abgeben. Diese Urwirbel senden auch drei plattenförmige Körper gegen den Rücken und diejenige Stelle des medullaren Markmantels, die mit demselben verwachsen ist. Diese plattenförmigen Wucherungen heissen in der Richtung vom Rückenmark zum Hornblatt: Membrana reuniens sup., Muskelplatte und Hauttafel des Rückens. Was die beiden letzteren Gebilde bedeuten, sagt schon ihr Name. Aus je einer Membrana reuniens sup. bildet sich je ein häutiger, aus dieser ein knorpeliger; später knöcherner Wirbelring hervor. Die Vereinigung zweier solcher Halbbogen zum geschlossenen, hinteren Wirbelring kann natürlich nur geschehen, nachdem sich das Hornblatt vom Medullarrohr abgelöst hat. Wir nehmen an, dass dies durch das Vordringen und die Vereinigung beider Membr. reun. auf der Rückenhöhe zu stande kommt, dass sie in nur untergeordnetem Grade durch die Einzwängung der Hauttafel unter dem Hornblatte geschieht."

Geschieht nun die Ablösung des Medullarrohres nicht, so wird die Vereinigung der Urwirbel, die eine Lamelle, aus deren Verschmelzung später die Wirbelbogen entstehen, zwischen Medullarrohr und Horn-

blatt einschieben, verhindert, und wir haben eine Spina bifida.

Ueber den Sitz der Spina bifida ergiebt sich nach einer Statistik von A. Wernitz [1]) über 245 Fälle folgendes:

über dem Kreuzbein	53	Fälle;
in der Gegend der Lenden und Kreuzbeinwirbel	127	„;
in der Gegend der Brust- und Lendenwirbel	9	„;
Brustwirbel	6	„;
Brust- und Halswirbel	9	„;
Halswirbel	13	„;
ohne nähere Angabe	35	„;

Daraus ergiebt sich, dass die sacralen und lumbalen Formen weitaus die häufigsten sind.

Die Häufigkeit des Vorkommens der Spina bifida ist eine ziemlich erhebliche, da nach den Angaben von Chaussier aus der Pariser Maternité von 22,293 Neugeborenen 132 mit Missbildungen, davon 22 mit Spina bifida behaftet waren, sodass nächst dem Klumpfuss die Spina bifida die häufigste Missbildung ist.

Nach diesen kurzen allgemeinen Bemerkungen über Spina bifida dürfte es angezeigt sein, auf die Therapie derselben näher einzugehen.

Die Prognose der Spina bifida, sich selbst überlassen ist ein äusserst ungünstige quoad vitam. Der

---

A. Wernitz, Inaugur. Diss. Dorpat 1880.

Generalbericht der Londoner Spina bifida-Commission vom Jahre 1882 giebt 649 Todesfälle an Spina bifida in England und Wales, von denen 612 vor Ablauf des ersten Jahres eintraten. Es ergiebt sich daraus die Nothwendigkeit eines therapeutischen Eingriffes von selbst.

Die operativen Methoden, die gegenwärtig zur Beseitigung dieser Missbildung in Anwendung kommen, lassen sich in zwei Gruppen eintheilen:

Punktion mit nackfolgender Injection von Jodpräparaten und Abtragung des Tumors,

Es sind zwar ausserdem die Compression des Tumors und die Punction versucht worden; allein, abgesehen davon, dass die einfache Compression wohl nicht als ein „therapeutischer Eingriff“ bezeichnet werden kann, ist die Anwendung derselben höchstens in Fällen zulässig, wo es sich um sehr kleine, leicht compressible Tumoren handelt, deren äussere Bedeckung normal und intact ist. Die einfache Punction, d. h. das Verfahren, durch häufiges Anstechen des Bruchsackes und Entleerung desselben durch einen Troicar eine allmähliche Verkleinerung desselben zu stande zu bringen, zeigt derartige schlechte Resultate, dass dieses Verfahren mit vollem Rechte verlassen ist. Wernitz führt 57 nach dieser Methode behandelte Fälle an, von denen 17 geheilt wurden; in allen übrigen Fällen trat der exitus letalis ein.

Was nun die Behandlung mit Injection von Jodpraeparaten anlangt, so ist diese Methode von Brai-

nard zuerst ausgeübt worden. Die Wirkung des Jods ist eine doppelte: es behindert nämlich die Sekretion des Bruchsackes und führt durch eine geringe Entzündung zur Verklebung und schliesslichen Schrumfung des Sackes, sodass der Sack in Form eines dicken Wulstes den Spalt der Wirbelsäule deckt. Benutzt wird meistens eine frisch bereitete Jod-Jodkalilösung (Jod. pur 1,0 Kal. jod 2,0 Aq. dest. 50,0). Mit einer alcoholischen Jodlösung wurden von Caradec in drei Fällen von Spina bifida eine vollständige Heilung erzielt. Im Jahre 1872 behandelte James Morton mehrere Fälle mit Injection von Jodglycerin (Jod. pur. 0,6 Kal. jod. 2,0 Glycerin 30,0)· da das Glycerin weniger leicht in die Gewebe eindringt und so eine längere Berührung der Innenwandungen des Tumors mit dem Jod ermöglicht.

Die Ausführung dieser Operation geschieht nach Vogt[1]) in folgender Weise. Das Kind wird zunächst mit Seife und Salicylwasser gewaschen, sodann auf den Cperationstisch mit erhobenem Steiss gelagert, damit keine plötzliche Entleerung der Cerebrospinalflüssigkeit eintritt; nunmehr wird mit einer Pravazschen Spritze eine partielle Entleerung der Geschwulst, ungefähr 5 gr. Flüssigkeit zur Zeit, vorgenommen Die vorher aseptisch gereinigte Nadel wird jedoch nicht auf der immer sehr dünnwandigen Höhe der Prominenz, sondern an der Basis der Geschwulst

[1]) Voigt, Mittheilungen aus der chirurgischen Klinik zu Greiswald 1884.

durch gesunde Haut eingestochen, damit eine nachträgliche Verklebung des Stichkanals mit Sicherheit erfolgt. Sodann werden etwa zwei bis fünf Gramm von folgender frisch bereiteter Lösung: Jod. pur. 0,5, Kal. jod. 1,0, Aq. dest. 30,0 in die Höhle des Sackes eingespritzt, während der Assistent die Basis der Geschwulst möglichst comprimirt, damit ein sofortiges Eindringen des Medikamentes in den Wirbelkanal vermieden wird. Dieser Abschluss ist bei relativ engem Spalt recht gut zu bewerkstelligen. Ehe das Jodpraeparat im weiteren Umfange einwirken kann, hat es sich mit dem Rest der im Sacke noch vorhandenen Cerebrospinalflüssigkeit vermischt. Endlich erfolgt der aseptische Occlusiv-Verband, gewöhnlich ein wenig Borlint, welches mit Heftpflasterstreifen befestigt wird, über welchen in den einfachen Fällen ein Wattepolster mit Gazebinde den Abschluss liefert. Die Resulte dieser Methode nach Brainard sind recht günstige. Es sind zahlreiche Fälle mit vollständiger Heilung, darunter mehrere aus der hiesigen Klinik veröffentlicht worden. Die von Wernitz aufgestellte Statistik ergiebt von 55 nach dieser Methode behandelten Fällen 42 Heilungen. Der Bericht der Spina bifida-Commission in London verzeichnet 50 — 60% Heilungen bei dieser Operationsmethode. James Morton beziffert an den Fällen, die er mit Jodglycerin behandelt hat, den Prozentsatz der Heilungen auf 83%. Es dürfte sich daher für die Fälle, die nach der Methode von Brainard behandelt werden,

die Injektion von Jodglycerin am besten empfehlen. Abgesehen von dem günstigen Heilresultat spricht für dieses Verfahren der Umstand, dass dasselbe leicht ausführbar und wenig eingreifend ist.

Es ist von Voigt für diejenigen Fälle empfohlen worden, wo der Spalt in der Wirbelsäure ein kleiner ist und bei denen die Geschwulst von normaler Haut bedeckt ist.

Die zweite Gruppe der therapeutischen Eingriffe umfasst diejenigen Operationsmethoden, die eine Abtragung des Tumors bezwecken. Es kommen hauptsächlich hier in Betracht die Ligatur, die Incision und Excision mit oder ohne plastische Operationen.

Von diesen Methoden dürfte die Ligatur wohl die ältere sein. In der französischen und italienischen Litteratur sind Fälle mitgetheilt, bei denen durch elastische Ligatur Heilung eingetreten ist, so von Laroyenne, Colognese und Capellini; F. Parona führt drei Fälle an, die er mit der elastischen Ligatur behandelt hat, von denen zwei geheilt wurden. Es handelte sich in diesen Fällen um gut gestielte Tumoren von mässiger Grösse.

Eine modifizirte Ligatur wird von Heidenhain[1]) mitgetheilt.

Ein 22 Stunden altes Kind, völlig ausgebildet und gut entwickelt. Klumpfüsse oder Lähmungserscheinungen nicht vorhanden. Genau in der Mittellinie des Rückens, einer die processus spin. verbindenden

[1]) Heidenhain, Inaug. Diss. Erlangen 1883.

Linie entsprechend, hing von der Lendengegend der Wirbelsäule aus eine, einem schlaff gefüllten Beutel ähnlich sehende, Geschwulst herab, die von einer Spaltung des zweiten und dritten Lendenwirbels ausging. Die Länge des Stiles betrug 3—4 cm, die Dicke ca. $^3/_4$ cm. Die normale Haut des Rückens setzte sich auf Stil und Tumor allseitig genau 7 cm weit fort, um sich dann kreisförmig gegen eine bläuliche, durchschimmernde, gallertartige Masse abzusetzen, die scheinbar von einer glashellen Membran überall überzogen war. Da die Gefahr einer Ruptur verlag, so wurde von Heidenhain die Operation vorgenommen.

Das Kind wurde in Bauchlage fixirt; Durchstechung des Stiles ca 1 cm über die Fläche des Rückens, um der eintretenden Retraktion bei der Narbenbildung genügend Spielraum zu lassen, mit doppelt armirter Nadel dreimal, sodass der ganze Stil dadurch in 4 gleiche ca $^3/_4$ cm breite, kleinere Stile getheilt wurde. Nun wurden die coordinirten Fäden fest zugezogen und so einige völlige Unterbindung des ganzen Stiles in vier Theilen bewirkt. Dicht über die vier Ligaturen wurde noch eine Ligatur in toto gelegt und der Sack abgetrennt. Der Stilrest wurde mit Jodoform bestreut, in Salicylwatte verpackt und das ganze durch eine Binde leicht fixirt. Gleich nach der Operation trat ein kleiner Collaps ein, der bald durch geeignete Mittel beseitigt wurde. Kleinere Nachblutungen aus der Stilschnittfläche, die sich am

2. u. 3. Tage nach der Operation einstellten, wurden sofort durch Ligaturen gestillt, und täglich dreimal der Verband gewechselt. Die ligirte Partie stiess sich am 23. Tage nach der Operation ab und es blieb eine fast kreisrunde, ca 10 Pfennigstück grosse Fläche zurück, deren Mitte ein ca 3—4 cm grosses perlmutterglänzendes Stück (Dura mater) bildete, um dieses herum wucherten üppige Granulationen. Nach 2 Monaten war die ganze Stelle vernarbt.

Die Statistik ergiebt für die Ligatur günstige Zahlen. Wernitz erwähnt 16 Fälle mit 10 Heilungen.

Zwei Fälle von Excision finden sich den Mittheilungen der chirurgischen Klinik zu Greifswald vom Jahre 1884.

Erster Fall.

Bei einem kräftigen, 5 Tage alten Kinde zeigte sich in der Mitte des Lendenwirbelsegmentes eine hühnereigrosse, fluctuirende, röthlich durchschimmernde prallgespannte Geschwulst; die normale Haut schliesst an der deutlich gestilten Geschwulst ringförmig ab. Auf der Höhe des Tumors ein kleiner Decubitus, jedoch ohne Perforation.

Zweiter Fall.

Vier Monate altes, leidlich entwickeltes Kind. Mannsfaustgrosse, prallgespannte Spina bifida lumbo sacralis mit breiter Dehiscenz der Wirbelbogen. Die Geschwulst sass mit breiter Basis auf, die äusseren Bedeckungen waren äusserst dünn. Auf der Höhe des Tumors befand sich eine kleine Per-

foratiensöffnung, aus der etwas klare Flüssigkeit aussickerte. Die Epidermis schloss an der Basis der Geschwulst ringförmig ab. Lähmung der unteren Extremitäten war nicht vorhanden; zugleich bestand aber ein hochgradiger Hydrocephalus. Bei Druck auf die Lendengeschwulst hob sich die grosse Fontanelle; Convulsionen traten nicht auf. Ausserdem befand sich beim Kinde beiderseits ein Pes planocalcaneus.

Die Operation, die in beiden Fällen die gleiche war, wurde von Prof. Voigt in folgender Weise ausgeführt.

Zunächst wurde bei erhöhter Steisslagerung des Kindes die Punction des Sackes ausgeführt; sodann etwaige frei im Sacke befindliche Nervenbündel etc. durch vorsichtiges Streichen mit den Fingern gegen den Wirbelspalt soweit wie möglich zurückgeschoben. Der Assistent comprimirte die schlaffe Geschwulst an der Basis und der Operateur schnürte sie durch eine Anzahl von Matratzennähten ab, entfernte den peripheren Theil des Tumors und versengte mit Platina candens den Wundrand, um etwa noch vorhandene Blutung zu stillen und einen aseptischen Schorf herznstellen. Schliesslich folgte der aseptische Occlusivverband.

Im ersten Ealle trat eine vollständige Heilung, beim zweiten nach drei Tagen der exitus letalis ein.

Eine andere Operationsmethode wurde von M. Robson[1]) angewendet.

Ein 6 Tage altes Kind bot eine halb schwaneneigrosse Geschwulst einer spina bifida dar, über welche die Haut geröthet war und zu bersten drohte. R. machte nun einen senkrechten Schnitt zu jeder Seite des Tumors und präparirte sehr sorgfältig die Haut von den Meningen ab. Nachdem diese freigelegt waren, inzidirte er dieselben, jedoch so, dass die Vereinigungsstelle ihrer Lappen nicht mit der der Hautlappen zusammenfiel. Die Cauda equina lag nach Entleerung der Flüssigkeit frei auf dem Grunde des eröffneten Wirbelkanals. Nun vereinigte R. die seröse Oberfläche der Meningen in ähnlicher Weise, wie bei Peritonealoperationen. Inzwischen wurde von einem eben getödteten Kaninchen das Periost des Stirnbeins und eines Femurs unter Spray abgelöst und mit seiner osteogenen Schicht auf die Meningen gelegt und über ihm die Hautlappen vereinigt.

Die Heilung verlief ohne wesentlichen Zwischenfall. Nach vier Monaten verrieth nur eine flache Einziehung und eine Narbe den Sitz der Geschwulst. Wenn auch der Verschluss des Wirbelkanals durch Knochenbildung nicht eintrat, so glaubt R. doch durh sein Verfahren eine dickere Bedeckung erzielt zu haben.

---

1) Robson, A new operation for spina bifida. Ref. im Centralblatt für Chirurgie 1883.

Einen glänzenden Erfolg erzielte R. Dollinger in Pest.[2])

Ein fünfjähriges Mädchen, das bei der Geburt in der Gegend des Dornfortsatzes des fünften Lendenwirbels eine nussgrosse Geschwulst hatte, trug nunmehr im Bereiche der Lendenwirbel und des Kreuzbeins eine breitbasige, gespannte, durchscheinende Geschwulst von 36 cm Umfang. Dabei bestanden spastische Contrakturen beider Füsse, die in Klumpfussstellung standen, sowie Incontinentia urin. et alvi. Diese Begleiterscheinungen verschwanden nach einer stattgehabten Punktion und traten mit Füllung des Sackes wieder auf.

Bei der Operation wird der Sack gespalten. Es zeigte sich, dass die innere Auskleidung desselben von einer Fortsetzung der Dura mater, die durch eine in der Gegend des fünften Lendenwirbels gelegene Oeffnung hervortrat, gebildet wurde. Durch diese Oeffnung traten auch einige feinere und ein ca. 3 mm dicker Nerv hervor. Exstirpation des Sackes, Abschneidung der Nerven, Naht des Loches und der Dura, die. vom Rande der Oeffnung losgelöst, sich in den Wirbelkanal zurückzog. Der process. spin. des fünften Lendenwirbels fehlte; die beiden Hälften des Wirbelbogens endeten frei in der Muskulatur. Nach entsprechender Umschneidung wurden die beiden Bogenhälften an ihrer Basis so weit eingestemmt, dass sie sich einbrechen und gegen die Mitte

2) Ref. im Centralblatt für Chirurgie 1886.

hin bis zur Berührung nähern liessen. Dieselben wurden durch Naht vereinigt. Darnach Hautnaht. Die vereinigten Knochenenden heilten per prim.; an der Haut erfolgte die Heilung nach nekrotischer Abstossung eines thalergrossen dünnen Stückes.

Die Incontinentia urin. et alvi, sowie die Fusscontracturen traten erheblich zurück.

Eine andere Operationsmethode wurde von Borelius[1]) mitgetheilt.

Ein Mädchen, 10 Monate alt, von normaler Grösse mit Blasen- und Mastdarmlähmung, vollständiger Anaesthesie beider Beine und motorischer Lähmung des linken. An der Basis der mehr als gänseeigrossen Geschwulst befand sich eine mit Haaren besetzte Zone. Nachdem ohne Eröffnung des Sackes zwei seitliche Hautlappen gebildet, Incision und Entleerung des Sackes. Auf der Innenfläche fanden sich keine Nervenfasern; der etwa zweipfenniggrosse Knochendefect lag im Bereich des letzten Lenden- und obersten Kreuzbeinwirbelbogens. Nach Exstirpation eines Theiles wurde der Rest des Sackes über dem Defect durch Naht vereinigt; darüber Vereinigung der Hauptlappen.

Heilung mit Eiterung und Entlassung nach 8 Wochen.

Im Anschluss an oben erwähnte Fälle möchte ich mir erlauben, einen Fall von Spina bifida sacralis mitzutheilen, der in der hiesigen

1) Ref. im Centralblatt für Chirurgie 1889.

Klinik operirt wurde, dessen Operationstechnik von den oben erwähnten Fällen abweicht. Die Anamnese ergab folgendes:

Margaretha B. aus Körlin i. P., 11 Monate alt. Die Mutter ist 28, der Vater 35 Jahre alt. Gravidität und Geburt verliefen normal. Zwei ältere Geschwister sind gesund und frei von Missbildungen, ebenso die Eltern. Sofort nach der Geburt wurde ein eigrosser Tumor in der Sacralgegend bemerkt. Es entwickelte sich eine allmähliche Zunahme desselben. Einmal trat eine oberflächliche Erosion ein ohne Eröffnung der Cyste. Bis Weihnachten der Tumor etwa faustgross. Nach dieser Zeit begann ein schnelleres Wachsthum desselben. Am 10. April 1889 wurde das Kind in die hiesige Klinik aufgenommen.

Status praesens.

Leidlich kräftiges, ziemlich gut genährtes Kind. Ueber dem os sacrum eine kindskopfgrosse, runde, prall elastische Geschwulst. Dieselbe ist nicht verschieblich; der zu fühlende Stiel ist nur ca. 3 Finger dick, die bedeckende Haut täuscht aber eine breite Basis vor. Die Hautbedeckung ist verdünnt, auf der Höhe des Tumors eine sehr auseinander gezogene Hautnarbe. Der Tumor ist bei durchfallendem Licht fast durchscheinend wie eine Hydrocele; Venen sind deutlich sichtbar.

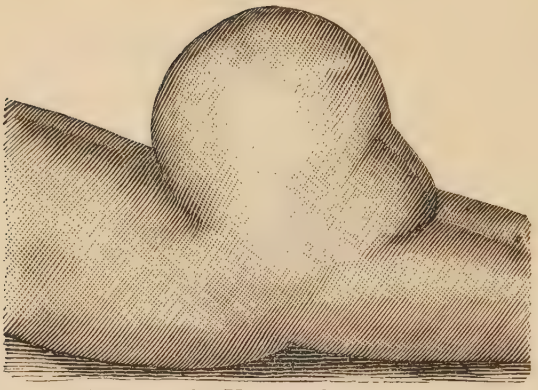

Defaecation und Urinentleerung sind normal; Lähmungserscheinungen an den unteren Extremitäten bestehen nicht.

Diagnose: Meningocele spinalis.

Operationsverfahren.

Da die Gefahr einer Ruptur des Bruchsackes vorlag, so wurde am zweiten Tage nach der Aufnahme die Operation vorgenommen.

Am 12. IV. Operation in Narcose.

Das Kind wird in erhöhter Steisslagerung und Bauchlage fixiert. Durch Lappenschnitt mit oberer Basis, dessen Convexität zum anus gerichtet ist, wird der obere Theil der Hautbedeckung abgetrennt, jedoch ohne die Cyste zu verletzen; alsdann legen zwei zur Medianlinie convexe seitliche Bogenschnitte, die sich in der Medianlinie und zwar am tiefsten Punkt des Tumors treffen, den übrigen Theil des Tumors frei. Blutende Gefässe werden sofort gefasst und bald unterbunden. Alsdann wird der Tumor aus diesen Hauttaschen vorsichtig herausgeschält, wobei jedoch die

dünne Cystenwand einreisst und im starken Strahl eine klare, gelbliche Flüssigkeit herausspritzt. Der Stil des Tumors dringt aus dem wenig erweiterten und kaum difformen hiatus oss. sacri hervor und besteht nur aus Dura; ein einziger ca. federkieldicker Nervenstrang verläuft an der unteren Seite der Innenwandung des Tumors gegen den anus zu, wo er sich verliert.

Der Stil des Tumors wird dicht am hiatus mit starkem Catgut doppelt unterbunden; der ganze Sack nebst einem, den angegebenen Hautschnitten entsprechenden dreizipflichen Hautlappen, der auch die Narbe einschliesst, excidirt. Vereinigung der Hautlappen durch Naht, sodass der Stumpf des Stiles und Defekt völlig gedeckt sind. In die oberen 2 Wundwinkel wird ein Drainrohr eingelegt; trockener Verband. Die kleine Patientin wird in dauernder Bauchlage fixirt.

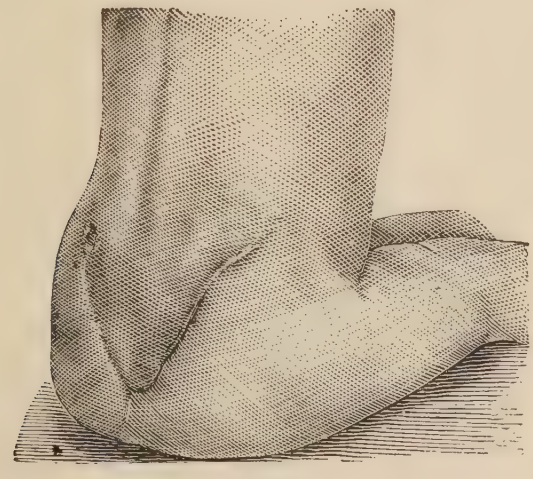

Temperatur. 12. IV. Abends 7 Uhr 37,9 After. Das Kind ist sehr unruhig und schreit viel.

13. IV. 37,7 Morgens. 38,0 Abends. After.
14. IV. 37,8 „ 38,0 „ „
15. IV. 37,5 „ 38,2 „ „

Verbandwechsel; Wunde im besten Zustande; Entfernung der Drains. Trockener Verband.

16. IV. 38,1 Morgens. 38,8 Abends. After.
17. IV. 37,7 „ 38,0 „ „

Masernexanthem über den ganzen Körper; leichte Form von Morbilli. Das Allgemeinbefinden ist ein gutes. —

18. IV. 38,7 Morgens. 38,6 Abends. After.
19. IV. 37,1 „ 38,0 „ „
20. IV. 37,6 „ 37,8 „ „

Verbandwechsel; Entfernung der Nähte. Heilung per prim.; es sind noch kleine Granulationsstellen an den beiden oberen Wundwinkeln. Trockener Verband.

21. IV. bis 26. IV. normale Temperaturen.

Am 26. IV. Entlassung mit trockenem Verband.

Nach einer Mittheilung der Mutter des Kindes, die mir nach einem Jahre nach der Operation zukam, ist das Befinden des Kindes, abgesehen von einer geringen Schwäche in den unteren Extremitäten, ein sehr gutes.

Die wesentlichen Momente dieses Verfahrens sind die radicale Beseitigung des Tumors, die Bedeckung des Stiles des Tumors und des Knochendefektes durch

gesunde normale Haut und die Verlegung der Hautwundränder zu beiden Seiten des Defectes.

Der durch dieses Verfahren erzielte Effekt, vollständige Heilung in 14 Tagen, dürfte wohl für die weitere Anwendung dieser Operationsmethode sprechen.

Zum Schlusse erfülle ich noch die angenehme Pflicht, meinem hochverehrten Lehrer, dem Herrn Prof. Helferich für die Ueberweisung der Arbeit und freundliche Unterstützung bei Bearbeitung derselben meinen herzlichsten Dank auszusprechen.

Litteratur.

Virchow, die krankhaften Geschwülste.
Centralblatt für Chirurgie 1883, 1886, 1889.
Heidenhain, Inaug. Diss., Erlangen 1883.
A. Wernitz Inaug. Diss., Dorpat 1880.
Mittheilungen aus der chir. Klinik zu Greifswald 1884.
Virchow, Archiv, Band CV.
Schmidt, Jahrbücher 1881.
W. Koch, Mittheilungen über Fragen der wissenschaftlichen Medizin Heft I

Lebenslauf.

Joseph Heinrich Wichmann, katholischer Confession, Sohn des verstorbenen Kreisphysikus Dr. Jos. Wichmann und seiner verstorbenen Frau Margaretha geb. Rugge wurde am 16. Oktober 1857 zu Eckenhagen (Rheinprovinz) geboren. Seinen ersten Unterricht erhielt derselbe an der Domschule zu Münster i. W. und besuchte alsdann das dortige Kgl. Gymnasium, das er im Jahre 1876 mit dem Zeugniss der Reife verliess. Im Wintersemester 1885/86 begann derselbe seine medizinischen Studien in Bonn und setzte dieselben im Sommersemester 1886 in Greifswald fort. Dort bestand er im August 1887 die ärztliche Vorprüfung und beendete am 5 Mai 1890 die ärztliche Staatsprüfung. Das Examen rigorosum legte er am 10. Mai ab

Während seiner Studienzeit hörte er die Vorlesungen, Kurse und Kliniken folgender Herren Professoren und Docenten:

In Bonn:

Professor von Lavalette.

In Greifswald:

Prof. Arndt, Geh. Rath Prof. Budge, Prof. Gerstäcker, Prof. Grawitz, Prof. Helferich, Geh. Rath Prof. Landois, Geh. Rath Prof. Limpricht, Dr. Loebker, Geh. Rath Prof. Mosler, Prof. Löffler, Dr Peiper, Geh. Rath Prof. Pernice, Prof. v. Preuschen, Prof. Oberbeck, Prof. Rinne, Prof. Schirmer, Prof. Schmitz, Prof. Sommer, Prof. Schulz, Prof. Strübing.

Allen diesen seinen Lehrern spricht Verfasser an dieser Stelle seinen aufrichtigsten Dank aus.

Thesen.

I.

Beim Empyem ist die frühzeitige Operation nothwendig.

II.

Bei Behandlung der Lues ist die Injectionsmethode der Schmierkur vorzuziehen.

III.

Bei drohender Ruptur einer Meningocele ist die Abtragung der Cyste dem Brainard'schen Verfahren vorzuziehen.